

## İSKELETSEL SINIF III OLGULARDA TEK ÇENE VE ÇİFT ÇENE ORTOGNATİK CERRAHİ UYGULAMALARINI TAKİBEN YUMUŞAK DOKU DEĞİŞİMLERİNİN KARŞILAŞTIRILMASI

Orhan MERAL\*  
Ümit GÜRTON\*\*  
Hüseyin ÖLMEZ\*\*  
Osman BENLİ\*\*  
Deniz SAĞDIÇ\*\*

**ÖZET:** Bu çalışmanın amacı iskeletsel Sınıf 3 malokluzyonların tek çene ve çift çene cerrahisi ile elde edilen yumuşak doku değişikliklerinin karşılaştırılarak değerlendirilmesidir. Bu çalışma iskeletsel Sınıf 3 yapıya sahip 20 birey üzerinde yürütülmüştür. Bireyler eşit iki gruba ayrılarak normal bir maksilla ve mandibular prognatizm gösteren 10 birey birinci grubu oluşturmuştur. Bu gruba cerrahi tedavi olarak sadece bilateral sagittal split osteotomisi uygulanmıştır. İkinci grup maksiller gerilikle beraber mandibular prognatizm gösteren bireylerden oluşturulmuş ve cerrahi tedavi olarak maksillanın ileri alımı için LeFort I osteotomisi; mandibulanın geri alımı içinde bilateral sagittal split osteotomisi uygulanmıştır. Her bireyden ameliyat öncesinde ve ameliyattan bir yıl sonra sentrik ilişkide veya okluzyonda ve dudaklar kapalı şekilde lateral filmler alınmıştır. 10 adet iskeletsel, 17 adet profil ölçümü değerlendirilmiştir. İstatistiksel analiz SPSS paket programı ile yapılmıştır. Her iki grupta da Li-B-Pog, E-üst dudak ve yumuşak doku pogonion hareketi önemli azalırken ( $p < 0.05$ ), alt dudakın dikey yön hareketinde önemli artış ( $p < 0.05$ ) görülmüştür. Burun ucunun dikey ve yatay yön hareketi gruplar arasında istatistiksel fark göstermiştir. Mandibular set-back uygulanan grupta çift çene cerrahisi uygulanan gruplar arasında burun ucunun ileri ve yukarı yön hareketi dışında profilde benzer değişimler görülmüştür.

**Anahtar Kelimeler:** Sınıf 3, mandibular set-back, çift çene cerrahisi

**ABSTRACT:** COMPARISON OF SOFT TISSUE CHANGES AFTER SINGLE AND DOUBLE JAW ORTHOGNATIC SURGERY IN SKELETAL CLASS III CASES The aim of this study is to determine the soft tissue changes after single and double jaw surgery in skeletal Class 3 malocclusions. The present study was carried on 20 subjects with skeletal Class 3 malocclusions. The subjects divided into two groups equally; 10 of whom had been diagnosed with normal maxilla and mandibular prognatism, formed the first group of study. In this group surgical treatment consisted of only bilateral sagittal split osteotomy. The second group had a

diagnosis of maxillary retrusion with mandibular prognatism and surgical treatment consisted of simultaneous Le Fort I osteotomy to advance the maxilla and bilateral sagittal split osteotomy to set back the mandible. From each patient, the preoperative and postoperative (1 year after surgery) radiographs were taken either in centric relation or in centric occlusion with the lips in repose. Ten skeletal and 17 profile measurements were evaluated. Statistical analysis was performed by SPSS programme. In both groups, the skeletal and soft tissue profiles were straightened improving the dentofacial esthetics. Li-B-Pog angle, E-upper lip distance and soft tissue pogonion movement decreased significantly ( $p < 0.05$ ) and vertical lower lip measurement increased significantly ( $p < 0.05$ ) in both groups. Vertical and horizontal movement of pronasale showed a significant difference ( $p < 0.01$ ) between the groups. The profile changes in the double jaw surgery were similar to those in the mandibular set-back group with the exception of the changes seen in nasal tip projection and elevation.

**Key Words:** Class 3, mandibular set-back, double jaw surgery

### GİRİŞ

Fonksiyon ve estetiği ana hedef haline getiren ortodonti bilimi, günümüzün gelişen teknikleriyle bireylere her yaş döneminde tedavi yaklaşımlarını uygular hale gelmiştir. Günümüzde kamufraj tedavisi ile etkin sonuç elde edilemeyecek malokluzyonlarda ortodontik + ortognatik cerrahi yaklaşımlarla etkin sonuçlar elde edilmektedir (1,2,3,4,5,6). Bu tip yaklaşımlar özellikle iskeletsel Sınıf 3 malokluzyonların erişkin dönem tedavilerinde kendini göstermektedir. Bu tedavinin esas amacı fonksiyonel okluzyonu sağlarken bireyi tatmin edici bir yüz estetiğini de geliştirmektir. Bu yüzden tedavi sonrası yumuşak doku değişikliklerini tahmin etmek tedavi planlaması ve sonuçlarının etkileri açısından önemlidir.

Cerrahi girişimlerle oluşan yumuşak doku değişiklikleriyle ilgili ilk çalışmalar mandibulaya yönelik geriye alma tedavileriyle ortaya konmaya başlanmış ve iskeletsel yapıyla birlikte alt dudakta ve çene ucunda belirgin değişiklikler belirtilmiştir (4,7,8,9).

Maksillaya yönelik yapılan cerrahi girişimlerle kemiğin yeni konumuna yumuşak dokuların da eşlik ettiği ve

\* Gazi Üniversitesi Dişhekimliği Fakültesi - Ortodonti Anabilim Dalı  
\*\* GATA Dişhekimliği Bilimleri Merkezi - Ortodonti Anabilim Dalı

özellikle burun ucunda, nasolabial açıda ve üst dudak bölgesinde belirgin değişiklikler olduğu bildirilmiştir (1,3,7,8,10,11,12).

Ciddi yüz estetiği problemine de sahip iskeletsel Sınıf 3 malokluzyonlu bireylere, erişkin dönemde cerrahi girişimlerle kazandırılacak fonksiyon ve estetiğin tespitinde; cerrahi uygulamanın tek ya da çift çeneye uygulanacak şekilde planlanmasında ve cerrahi girişim tekniğinin seçiminde, iskeletsel değerlendirme yanında profilde beklenen değişikliklerin de göz önüne alınması gerekmektedir (6,7).

Bu çalışmada iskeletsel Sınıf 3 bozukluğa sahip erişkin bireylerde sadece mandibulaya yönelik geri alma cerrahisi ve çift çene cerrahisi ile elde edilen yumuşak doku değişikliklerinin karşılaştırılarak değerlendirilmesi amaçlanmıştır.

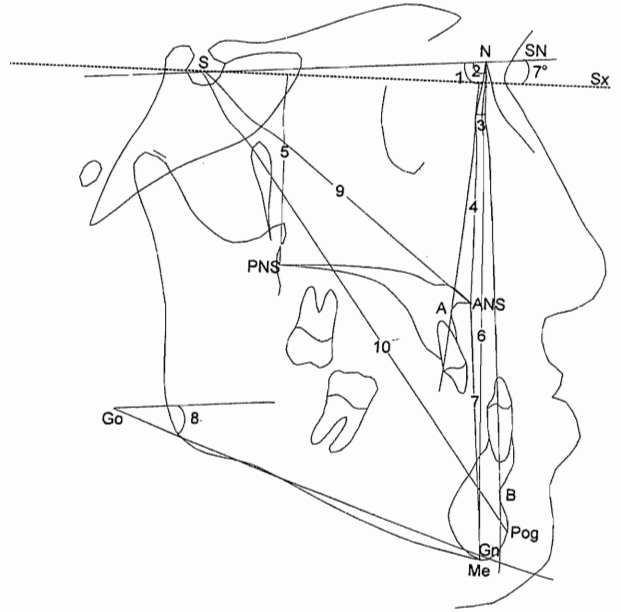
### BİREY ve METOD

Bu araştırma GATA Dişhekimliği Bilimleri Merkezi Ortodonti Anabilim Dalına tedavi amacıyla başvuran iskeletsel Sınıf 3 malokluzyonlu, yaş ortalamaları 22.3 + 2.17 yıl olan 8 kız 12 erkek toplam 20 birey üzerinde yürütülmüştür. Yapılan sefalometrik inceleme sonucunda maksillanın normal ve mandibulanın aşırı gelişim gösterdiği 10 birey birinci grubu; maksillanın gelişim yetersizliğiyle beraber mandibulanın gelişim fazlalığı gösterdiği diğer 10 birey ikinci grubu oluşturmuştur.

Restoratif ve periodontal sorunlar ile operasyon sahasında kalan 20 yaş dişleri elimine edildikten sonra preoperatif ortodontik tedavilere geçilmiştir. Kesici diş eğimleri, çapraşıklıklar ve diastemalar, prematür kontaklar ve arzu edilen kapanış ilişkileri göz önünde bulundurularak sabit ortodontik tedavileri yapılmıştır.

Pre-operatif ortodontik tedavisi biten birinci grup bireyler GATA Plastik ve Rekonstrüktif Cerrahi Anabilim Dalı'nda modifiye Dal Pont-Dautrey tipi Sagittal Split Ramus Osteotomisi yöntemi ile opere edilmiş ve segmentlerin tespiti rigid fiksasyon yöntemi ile gerçekleştirilmiştir. İkinci grup bireylerde ise Sagittal Split Ramus Osteotomisi ile birlikte LeFort I osteotomisi uygulanarak mandibula geri alınırken maksillanın öne hareketi sağlanmıştır. Tüm bireylerde cerrahi girişim sırasında ya da sonrasında genioplasti, rinoplasti veya benzeri bir ek cerrahi işlem uygulanmamıştır.

Bu çalışmadaki değerlendirmeler tüm bireylerden hemen cerrahi öncesinde ve ameliyattan 1 yıl sonra alınan lateral sefalogramlar üzerinde yapılmıştır. İstirahat pozisyonunda ve dudakların temas halinde olduğu durumda çekilen lateral sefalometrik radiogramlar üzerinde aynı araştırıcı tarafından çizim ve ölçümler gerçekleştirilmiştir. Sefalometrik analizde 10 adet iskeletsel, 17 adet yumuşak doku ölçümü değerlendirilmiştir.

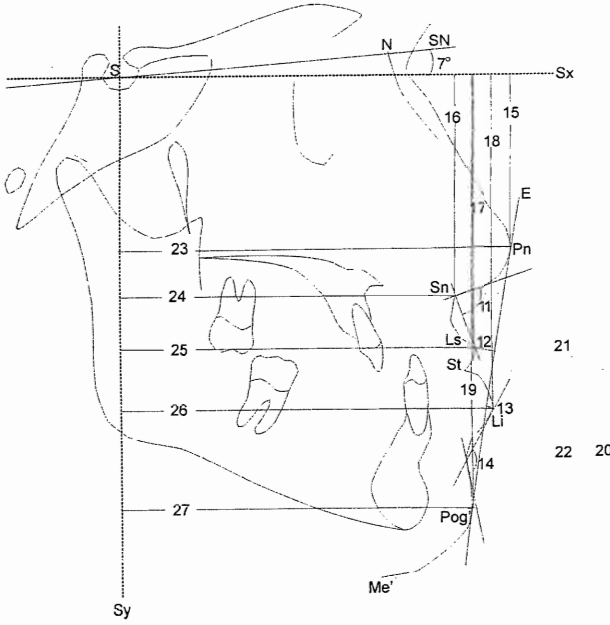


(Şekil 1) : İskeletsel Ölçümler

1. SNA: Sella, Nazion ve A noktaları arasındaki açı.
2. SNB: Sella, Nazion ve B noktaları arasındaki açı.
3. ANB: A noktası, Nazion ve B noktası arasındaki açı.
4. Sx-ANS: Anterior Nazal Spinadan, SN düzlemine Sella noktasından 7° açı ile çizilen Sx düzlemine indirilen dikmenin uzunluğu.
5. Sx-PNS: Posterior Nazal Spinadan, Sx düzlemine indirilen dikmenin uzunluğu.
6. N-Me: Nazion Menton mesafesi.
7. Me-ANS: Menton, Anterior Nazal Spina Mesafesi.
8. SN / GoGn: Sella Nazion düzlemi ile Gonion Gnation Düzlemi arasındaki açı.
9. S-ANS: Sella ve Anterior Nazal Spina noktaları arasında oluşan düzlemin uzunluğu.
10. S-Pog: Sella ve Pogonion noktaları arasında oluşan düzlemin uzunluğu.

Araştırma materyalini oluşturan lateral sefalometrik radyografların çizim ve ölçümleri yapıldıktan 15 gün sonra, bireysel hata kontrolü için çizim ve ölçümler tekrarlanmıştır. Birinci ve ikinci ölçümlerden yararlanılarak değişkenler için belirlenen "ölçüm tekrarlama katsayıları" kabul edilebilir sınırlarda bulundu.

İstatistiksel analizler SPSS 6.0 paket programı kullanılarak yapılmış, grup içi farklar Wilcoxon testi ile, gruplar arası farklar ise Mann Whitney U testi ile değerlendirilmiştir.



(Şekil 2) : Yumuşak Doku Ölçümleri

11. NLA: Nazolabial açı. Supnazal noktadan burun tabanı ve üst dudak ucuna teğet çizilen doğrular arasındaki açı.
12. E-Ls: Pogonion ve burun ucunu birleştiren Estetik çizgi ile labium superior noktası arasındaki mesafe.
13. E-Li: Pogonion ve burun ucunu birleştiren Estetik çizgi ile labium inferior noktası arasındaki mesafe.
14. Li-B-Pog: Labiomental açı. Labium inferior, yumuşak doku B ve Pogonion noktaları arasında kalan açı.
15. Sx-Pn: Burun ucundan (Pn) Sx düzlemine indirilen dikmenin uzunluğu.
16. Sx-Sn: Supnazal noktadan Sx düzlemine indirilen dikmenin uzunluğu.
17. Sx-Ls : Labium superiorordan Sx düzlemine indirilen dikmenin uzunluğu.
18. Sx-Li: Labium inferiorordan Sx düzlemine indirilen dikmenin uzunluğu.
19. Sx-Pog: Pogoniondan Sx düzlemine indirilen dikmenin uzunluğu.
20. Sn-Me: Supnazal, Menton noktaları arasındaki mesafe.
21. Sn-St: Supnazal, Stomion noktaları arasındaki mesafe.
22. St-Me: Stomion, Menton noktaları arasındaki mesafe.
23. Sy-Pn: Sella noktasından Sx düzlemine dik çizilerek oluşturulan Sy düzlemine Burun ucundan indirilen dikmenin uzunluğu.
24. Sy-Sn: Sy düzlemine Supnazal noktadan indirilen dikmenin uzunluğu.
25. Sy-Ls: Sy düzlemine Labium superiorordan indirilen dikmenin uzunluğu.
26. Sy-Li : Sy düzlemine Labium inferiorordan indirilen dikmenin uzunluğu
27. Sy-Pog: Sy düzlemine Pogonion noktasından indirilen dikmenin uzunluğu

## BULGULAR

Birinci grupta SNB açısındaki azalma ve buna bağlı ANB açısındaki artış istatistiksel olarak önem gösterirken ( $p < 0.05$ ) S-Pog mesafesinde 9.43 milimetrelük önemli bir azalma ( $p < 0.05$ ) görülmüştür (Tablo-I). İkinci grupta SNA ve ANB açılarındaki artışla beraber SNB açısındaki azalma istatistiksel olarak ( $p < 0.05$ ) önem gösterirken (Tablo-II); gruplar arasında SNA ve ANB açılarındaki değişimlerde istatistiksel olarak önemli fark bulunmuştur ( $p < 0.01$ ,  $p < 0.05$ ) (Tablo-III). İkinci grupta S-ANS mesafesi 3 milimetrelük önemli bir artış gösterirken ( $p < 0.05$ ), S-Pog mesafesi 6.43 milimetrelük önemli bir azalma göstermiş ( $p < 0.05$ ) (Tablo-II) ve gruplar arası fark incelendiğinde S-ANS mesafesindeki değişim miktarı  $p < 0.001$  düzeyinde önemli bulunmuştur (Tablo-III).

Her iki grupta da E-Ls mesafesi ve Li-B-Pog açısında (labiomental açı) istatistiksel olarak önemli azalma görülürken ( $p < 0.05$ ) (Tablo-I,II), gruplar arasında anlamlı bir fark bulunmamıştır ( $p > 0.05$ ) (Tablo-III).

Burun ucunun dikey yön değişimi (Sx-Pn), birinci grupta istatistiksel olarak anlamlı olmayan bir artış gösterirken ( $p > 0.05$ ) (Tablo-I), ikinci grupta istatistiksel olarak önemli olmayan bir azalma göstermiş ( $p > 0.05$ ) (Tablo-II) fakat gruplar arası fark 0.01 düzeyinde önemli bulunmuştur (Tablo-III).

Alt dudak dikey yönde (Sx-Li) her iki grupta da yaklaşık 4 milimetrelük önemli bir artış gösterirken ( $p < 0.05$ ) (Tablo-I,II), yatay yönde (Sy-Li) birinci grupta 7 milimetrelük, ikinci grupta ise 5 milimetrelük önemli bir azalma göstermiştir ( $p < 0.05$ ) (Tablo-I,II). Her iki değer içinde gruplararası istatistiksel olarak önemli bir fark bulunmamıştır ( $p > 0.05$ ) (Tablo-III).

Sy-Pog değeri her iki grupta istatistiksel olarak önemli bir azalma gösterirken ( $p < 0.05$ ) (Tablo-I,II), gruplar arası fark önemli bulunmamıştır ( $p > 0.05$ ) (Tablo-III).

Alt ön yüz yüksekliğinin 1/3 üst kısmı (Sn-St) her iki grupta da önemli artış gösterirken ( $p < 0.05$ ) (Tablo-I,II), gruplar arasında önemli bir fark görülmemiştir ( $p > 0.05$ ) (Tablo-III).

Burun ucunun yatay yön değişimi (Sy-Pn) birinci grupta anlamlı olmayan 0.71 milimetrelük bir azalma gösterirken ( $p > 0.05$ ) (Tablo-I), ikinci grupta 0.86 milimetrelük önemli olmayan bir artış göstermiş ( $p > 0.05$ ) (Tablo-II) fakat gruplar arası fark  $p < 0.01$  düzeyinde önemli bulunmuştur (Tablo-III).

Sy-Ls değeri birinci grupta 2.29 milimetrelük önemli bir azalma gösterirken ( $p < 0.05$ ) (Tablo-I), ikinci grupta 0.5 milimetrelük istatistiksel olarak anlamlı olmayan bir artış göstermiş ( $p > 0.05$ ) (Tablo-II) ve gruplar arasındaki fark 0.05 düzeyinde önemli bulunmuştur.

Tablo I. Tek çene cerrahisi uygulanan gruba ait ameliyat öncesi ve takip sonrası ortalama değerler ve bu değerler arası farklara ilişkin bulgular

	Ölçüm	Ameliyat Öncesi		Takip Sonrası		p
		Ortalama	Ss	Ortalama	Ss	
İ S K E L Ü M T L E R İ	SNA	81.14	2.34	81.14	2.50	1.000
	SNB	85.29	2.75	81.00	1.63	0.018*
	ANB	-4.14	2.97	0.33	1.83	0.018*
	Sx-ANS	47.50	3.77	47.50	3.77	1.000
	Sx-PNS	48.00	3.10	48.00	3.10	1.000
	N-Me	137.85	5.98	138.71	4.27	0.860
	Me-ANS	81.00	4.32	84.28	4.82	0.152
	SN/GoGn	34.71	4.82	35.57	4.03	0.800
	S-ANS	74.00	6.00	74.00	5.23	1.000
	S-Pog	80.85	6.79	71.42	6.45	0.011**
Y U M Ş A K  D O K U  Ö L Ç Ü M L E R İ	NLA	96.85	5.14	97.42	5.28	0.730
	E-Ls	-7.55	2.76	-5.50	1.75	0.028*
	E-Li	-3.00	3.91	-1.42	1.27	0.311
	Li-B-Pog	141.71	6.62	130.42	5.44	0.018*
	Sx-Pn	43.14	5.42	44.42	5.25	0.018*
	Sx-Sn	55.71	4.99	56.14	4.74	0.460
	Sx-Ls	72.14	5.72	72.71	6.04	0.390
	Sx-Li	86.14	4.77	90.42	3.10	0.027*
	Sx-Pog	115.71	8.07	117.85	6.61	0.220
	Sn-Me	77.35	3.81	77.85	3.78	0.790
	Sn-St	21.24	2.69	22.57	2.14	0.028*
	St-Me	56.11	3.65	55.28	3.94	0.670
	Sy-Pn	109.85	9.87	109.14	10.51	0.067
	Sy-Sn	93.28	7.06	91.57	7.32	0.074
	Sy-Ls	96.71	6.89	94.42	6.67	0.018*
Sy-Li	99.85	6.79	92.85	6.79	0.018*	
Sy-Pog	99.42	10.35	90.14	9.56	0.018*	

\*p<0.05  
\*\*\*p<0.01

Tablo II. Çift çene cerrahisi uygulanan gruba ait ameliyat öncesi ve takip sonrası ortalama değerler ve bu değerler arası farklara ilişkin bulgular

	Ölçüm	Ameliyat Öncesi		Takip Sonrası		p
		Ortalama	Ss	Ortalama	Ss	
İ S Ö K L E Ç L Ü M T L E R	SNA	75.00	3.91	79.42	4.61	0.018*
	SNB	82.28	5.55	78.71	4.57	0.018*
	ANB	-6.71	2.89	0.71	0.95	0.018*
	Sx-ANS	52.42	2.69	53.14	2.03	0.280
	Sx-PNS	52.00	4.47	51.00	3.00	0.230
	N-Me	142.28	9.23	143.42	7.56	0.490
	Me-ANS	80.57	9.34	82.57	9.82	0.310
	SN/GoGn	35.85	7.71	36.25	8.08	0.730
	S-ANS	73.28	5.46	76.28	4.71	0.018*
	S-Pog	77.14	12.70	70.71	9.84	0.018*
Y U M U Ş A K  D O K U  Ö L Ç Ü M L E R İ	NLA	94.00	10.70	101.43	15.17	0.108
	E-Ls	-9.57	4.03	-6.28	3.49	0.028*
	E-Li	-3.57	4.85	-3.27	4.19	0.860
	Li-B-Pog	136.28	8.26	126.28	11.27	0.028*
	Sx-Pn	48.27	2.42	47.85	2.41	0.345
	Sx-Sn	60.42	1.90	61.12	3.45	0.520
	Sx-Ls	76.71	4.27	78.28	5.46	0.105
	Sx-Li	92.14	7.75	96.57	6.45	0.027*
	Sx-Pog	121.57	9.93	123.85	7.90	0.170
	Sn-Me	80.57	10.03	83.14	6.56	0.294
	Sn-St	22.28	5.76	26.14	2.64	0.028*
	St-Me	58.29	5.40	57.00	4.58	0.150
	Sy-Pn	107.14	5.08	108.00	5.65	0.067
	Sy-Sn	87.71	5.25	89.5	5.92	0.128
	Sy-Ls	90.28	6.49	90.78	5.47	0.672
	Sy-Li	93.28	8.38	87.99	6.24	0.018*
	Sy-Pog	90.14	12.53	84.14	9.85	0.027*

\*p<0.05

Tablo III. Tek çene ve çift çene cerrahisi uygulanan gruba ait ameliyat öncesi ve takip sonrası ortalama değerler ve bu değerler arası farklara ilişkin bulgular

	Ölçüm	1. Grup		2. Grup		p
		Fark	Ss	Fark	Ss	
İ S Ö K L E Ç L Ü M T L E R İ	SNA	0.00	0.90	4.43	3.15	0.003**
	SNB	-4.29	1.98	-3.57	1.90	0.462
	ANB	4.47	2.12	7.42	2.30	0.020*
	Sx-ANS	0.00	0.00	0.72	1.60	0.117
	Sx-PNS	0.00	0.00	-1.00	2.00	0.151
	N-Me	0.86	5.96	1.14	3.44	0.477
	Me-ANS	3.28	5.53	2.00	4.40	0.607
	SN/GoGn	0.86	4.22	0.40	5.42	0.697
	S-ANS	0.00	0.00	3.00	1.41	0.0008***
	S-Pog	-9.43	4.93	-6.43	4.43	0.301
	Y U M U Ş A K  D O K U  Ö L Ç Ü M L E R İ	NLA	0.57	6.55	7.43	10.01
E-Ls		2.05	1.59	3.29	2.69	0.240
E-Li		1.58	3.21	0.30	2.38	0.390
Li-B-Pog		-11.29	8.26	-10.00	7.14	1.000
Sx-Pn		1.29	0.49	-0.43	1.13	0.007**
Sx-Sn		0.43	1.51	0.71	2.75	0.327
Sx-Ls		0.57	1.90	1.57	2.15	0.365
Sx-Li		4.29	3.73	4.43	4.04	0.948
Sx-Pog		2.14	3.44	2.29	3.77	0.897
Sn-Me		0.50	3.40	2.57	5.91	0.563
Sn-St		1.33	1.15	3.86	4.53	0.103
St-Me		-0.83	2.72	-1.29	2.21	0.518
Sy-Pn		-0.71	0.76	0.86	0.90	0.007**
Sy-Sn		-1.71	2.06	1.79	2.55	0.033*
Sy-Ls		-2.29	1.11	0.50	3.80	0.020*
Sy-Li		-7.00	1.73	-5.29	3.20	0.213
Sy-Pog	-9.29	3.15	-6.00	4.32	0.949	

\*p&lt;0.05 \*\*p&lt;0.01 \*\*\*p&lt;0.01

## TARTIŞMA

Bu çalışmada prognatik bir yüz yapısına ve bozuk bir okluziyona sahip iskeletsel Sınıf 3 malokluzyonlu erişkin bireylerdeki tek çene ve çift çene cerrahi yöntemlerle elde edilen yumuşak doku değişiklikleri incelenmiştir. Tedavi başında bireylerin ortodontik ve ortognatik cerrahi tedavileriyle iskeletsel Sınıf 1 yapıya ve ideal bir okluziyona sahip olmaları hedeflenmiştir. Yalnızca alt çenenin ileri gelişim gösterdiği tesbit edilen olgularda alt çeneye yönelik cerrahi girişim, iskeletsel Sınıf 3 tablonun hem ileri gelişim gösteren bir alt çeneden hem de yetersiz gelişim gösteren üst çeneden kaynaklandığı tesbit edilen olgulara ise alt çeneyi geri, üst çeneyi de ileri almaya yönelik cerrahi girişimler uygulanarak, tüm bireylerde ideal iskeletsel değerlere ulaşıldığı görülmüştür (Tablo-1,II). Değerlendirilen iskeletsel ölçümlerde ortaya çıkan istatistiksel önemli bulgular yapılan cerrahi girişimlerle hedeflenen sonuçlara ulaşıldığını vurgulamaktadır.

Prognatik bir yüz yapısına sahip Sınıf 3 bireylerin tek çene veya çift çene cerrahi girişimlerle elde edilen yumuşak doku değişikliklerine bakıldığında genel anlamda her iki grupta da hastalarda olumlu etki yaratan profil değişimi görülmektedir.

Mandibulanın geriye alındığı birinci grupta literatürdeki çalışmalara paralel olarak profilde belirgin bir düzleşme sağlanırken (2,3,8,13-15), bu iyileşmenin daha çok alt dudak ucunun geriye ve aşağıya, üst dudak ve çene ucunun ise geriye hareketlerinden kaynaklandığı görülmüş, burun ucu ve supnazal bölgenin cerrahi girişimden etkilenmediği tesbit edilmiştir.

Estetik çizgi-alt ve üst dudak mesafeleri değerlendirildiğinde, her iki grupta da üst dudak mesafelerindeki azalmanın anlamlı olduğu tesbit edilmiştir. İki grup karşılaştırıldığında ise değişimlerin farklı olmadığı görülmüştür.

Her iki grupta da Li-B-Pog (labiomental) açıda azalma tesbit edilmiş ve iki grup karşılaştırıldığında arada fark bulunmamıştır. Labiomental açıdaki azalmaların, her iki grupta da alt çenenin geri alınmasını takiben alt dudağın aşağı doğru hareketinden kaynaklandığı düşünülmektedir.

Çift çene cerrahisi uygulanan ikinci grupta ise yumuşak doku pogonion ve alt dudak ucunda birinci grupta aynı yönde hareket izlenirken, üst dudakta istatistiksel olarak anlamlı olmayan bir artış gözlenmiş ve birinci grupta üst dudakta görülen geriye hareketle karşılaştırıldığında bu durumun anlamlı olduğu tesbit edilmiştir. Bu farklılık birinci grupta geriye alınan alt dudağı üst dudağın takip ettiğini (2,4), ikinci grupta ise üst çenenin de ileri alınmasına bağlı olarak bu takibin gerçekleşmediğini düşündürmektedir.

Maksillaya yönelik cerrahiler sonucunda burun ucunda ileri ve yukarıya doğru bir hareket olduğu gösterilmiştir (5,10,12,16). Bir çok çalışma burundaki yumuşak doku değişikliklerini uygulanan cerrahi yöntemle maksillanın hareketine bağlamıştır (5,11,12). Rosen(11) yaptığı çalışmada maksillanın ileri alımıyla burun ucunun ileri hareketi arasında bir korelasyon tespit etmez iken çift çene cerrahi yaklaşımlarını inceleyen birçok çalışmada bu yapıların ileri yön hareketleri arasında önemli bir korelasyon olduğu bildirilmiştir (3,7,10).

Mc Farlane ve arkadaşları (16) maksillanın ileri alındığı cerrahi girişimler sonucunda burun ucunda yukarı doğru bir hareket oluştuğunu vurgulamıştır. Maksillanın gömüldüğü cerrahi girişimlerle ilgili çalışmalarda (10,12) burun ucunun yukarı hareketi ortak bir sonuç olarak dikkati çekerken Enacar ve arkadaşları (3) üst çenenin ileri alındığı çalışmalarında burun ucunda dikey yön değişimi olmadığını bildirmişlerdir. Çalışmamızda ise her iki grup karşılaştırıldığında, her iki cerrahi yöntemle elde edilen bulgulara burun ucu hareketinin anlamlı olmadığı ancak dikey ve yatay yönlerdeki birbirine zıt hareketler karşılaştırıldığında aradaki farkın anlamlı olduğu görülmüştür.

Subnazal ve stomion noktaları arasındaki mesafe her iki grupta da artış göstermiştir. Üst dudak boyunun artmış olduğunu yansıtan bu durumun, birinci grupta alt çenenin geriye alınmasını, ikinci grupta ise alt çenenin geriye alınmasıyla birlikte üst çenenin de öne alınmasını takiben üst dudaktaki dikleşmeden kaynaklandığını düşündürmektedir. Her iki grup karşılaştırıldığında üst dudak boyundaki değişimlerin farklılık arzetmediği görülmüştür.

Araştırmacılar bu değişimi iki nedene bağlamaktadır. Birinci neden tedavi öncesi üst keserlerin protrüzif konumlarına ve yumuşak dokuların prognatik yapıyı kompanze edici tarzda yapılanmasına bağlı olarak üst dudağın ileride konumlanması (pseudopozisyon) ve tedaviyle olması gereken yere dönerken dikleşmesi olarak açıklanırken (2,17), diğer taraftan da alt çenenin geri alınmasına bağlı olarak alt dudağın aşağı ve geriye hareketine üst dudağın ve buna bağlı olarak burun tabanının adapte olması olarak izah edilmektedir (2,15,17).

Subnazal bölgede her iki grupta da anlamlı değişim izlenmemesine rağmen, birinci grupta yatay yönde bir gerileme, ikinci grupta da ileri yönde bir değişimden söz edilebilir. Zira her iki grup karşılaştırıldığında zıt yönlerdeki değişim miktarlarının istatistiksel olarak anlamlı olduğu görülmektedir. Üst çenenin ileri alındığı ikinci grupta supnazal bölgenin aynı yönde adaptasyon gösterdiği düşünülmektedir. Mansour ve arkadaşları (10) üst çenenin ileri alınmasına bağlı olarak yüz profilinde burun ucundan üst dudak kısmına kadarki yumuşak dokuların yatay yöndeki hareketlerinde artış olduğunu bildirmiştir. Birinci grupta ise Gjorup ve Athanasiou'nun (4) yaptığı çalışma sonuç-

larına paralel olarak geriye doğru hareket gözlenmiştir. Enacar ve arkadaşları (3) ise yaptıkları çalışmada çift çene ve tek çene cerrahisi uygulanan iki grupta da Sn mesafesinde ileriye doğru hareket bulmuşlardır.

## SONUÇ

Her iki grupta da tedavi sonucunda elde edilen sonuçlar hastaları memnun ederken, çift çene cerrahisinde üst yüzün ileri hareketine bağlı olarak yüz estetiğinde daha konveks bir yapılanmanın olduğu düşünülmektedir. Yüzün yumuşak dokularının 3 boyutta yer değişimi, değişen kas fonksiyonunun adaptasyonu ve hayat boyu devam eden kemiksel ve yumuşak doku değişimleri ortognatik cerrahi sonucunda elde edilecek estetik yapının birebir tahminini zorlaştırmaktadır (2,5,6). Bu yüzden iskeletsel Sınıf 3 maloklüzyonların erişkin dönem tedavilerinde iskeletsel yapıdaki bozukluk ve relaps miktarını göz önüne alarak ameliyat sınırlarını zorlamamak ve daha olumlu estetik kazanım açısından çift çene cerrahi yaklaşımlarını sadece mandibular set-back cerrahilere tercih etmek gerektiği düşünülmektedir.

## YARARLANILAN KAYNAKLAR

1. Enacar A, Aksoy AÜ. Ortognatik cerrahi uygulanmış iskeletsel sınıf III olgularında profil değişiklikleri. Türk Ortodonti Dergisi 1:80-89, 1988.
2. Gjørup H, Athanasiou AE. Soft tissue and dentoskeletal profile changes associated with mandibular setback osteotomy. Am J Orthod Dentofac Orthop 100:312-323, 1991.
3. Enacar A, Taner T, Toroğlu S. Analysis of soft tissue profile changes associated with mandibular setback and double-jaw surgeries. Int J Adult Orthod Orthognath Surg 14:27-35, 1999.
4. Aaronson SA. A cephalometric investigation of the surgical correction of mandibular prognathism. Angle Orthod 37:251-261, 1967.
5. Sarver DM. Esthetic Orthodontics and Orthognathic Surgery. St. Louis: Mosby, 1998.
6. Profitt WR, White RP. Surgical-Orthodontic Treatment. St Louis: Mosby, 1991.
7. Jensen AC, Sinclair PM, Wolford LM. Soft tissue changes associated with double jaw surgery. Am J Orthod Dentofac Orthop 101:266-275, 1992.
8. Hersley HG, Smith LH. Soft tissue profile change associated with surgical correction of the prognathic mandible. Am J Orthod 65:483-502, 1974.
9. Hamula W. Surgical alteration of muscle attachments to enhance esthetics and denture stability. Am J Orthod 57:327-67, 1970.
10. Mansour S, Burstone C, Legan H. An evaluation of soft tissue changes resulting from Le Fort I maxillary surgery. Am J Orthod Dentofac Orthop 80:191-212, 1981.
11. Rosen HM. Lip-nasal aesthetics following Le Fort I osteotomy. Plast Reconstr Surg 81:171-179, 1988.
12. Schendel SA, Carlotti AE. Nasal considerations in orthognathic surgery. Am J Orthod Dentofac Orthop 100:197-208, 1991.
13. Küçükkeleş N, Erverdi N, Hayırhoğlu T. Sınıf 3 maloklüzyonlarda sagittal split osteotomiye takiben görülen diş-iskelet ve yumuşak dokuya ilişkin değişimlerin sefalometrik incelenmesi. Türk Ortodonti Dergisi 8: 202-208, 1995.
14. Kajikawa Y. Changes in soft tissue profile after surgical correction of skeletal Class III malocclusion. J Oral Surg 37:167-174, 1979.
15. Worms FW. Surgical orthodontic treatment plan: profile analysis and mandibular surgery. Angle Orthod 46:1-25, 1976.
16. McFarlane RB, Frydman WL, McCabe SB, Mamandras AM. Identification of nasal morphologic features that indicate susceptibility to nasal tip deflection with Le Fort I osteotomy. Am J Orthod Dentofac Orthop 107:259-267, 1995.
17. Robinson WW, Speidel TM, Isaacson RJ, Worms TW. Soft tissue profile change produced by reduction of mandibular prognathism. Angle Orthod 1971;41:227-35.

## YAZIŞMA ADRESİ:

Orhan MERAL  
Gazi Üniversitesi Dişhekimliği Fakültesi  
Ortodonti Anabilim Dalı ANKARA